Hipertensión y diabetes

Introducción

La visión del fondo de ojo permite estudiar directamente no sólo el sistema vascular, si no también las repercusiones que las enfermedades de aquel tienen a nivel tisular. Para su correcta interpretación se necesita conocer:

1. El instrumento mediante el que podemos observar el fondo de ojo y su uso adecuado.
2. El aspecto del fondo de ojo normal.
3. Las lesiones elementales que aparecen en la retina.
4. Conocer las alteraciones que provocan estas enfermedades a nivel retiniano.

Deseo mencionar muy especialmente a los enfermos diabéticos. La patología ocular les provoca a estos enfermos muchas incomodidades y problemas, y nuestro sistema sanitario público no es muy eficiente en la prevención. Un médico de Familia debe saber que sus enfermos diabéticos tienen que ser regularmente explorados por el oftalmólogo. Y que cuando se observan algunos microaneurismas o exudados ya ha llegado el momento de instaurar el único tratamiento eficaz que existe actualmente: la fotocoagulación con láser.

© Oftalmología para Médicos de Familia; Manuel Diego Valdearenas Martín, Almería Agosto 2000

Lesiones retinianas elementales

Signos asociados a vasoesclerosis e hipertensión

Cambios en las arterias retinianas

1. Aumento del calibre y tortuosidad

Ambos hechos van acompañados. Al aumentar el calibre la columna sanguínea es mayor y por tanto el color suele un rojo más oscuro. El reflejo parietal suele ser más evidente. Dejando aparte los casos congénitos puede observarse en los estadios iniciales de la hipertensión arterial.

El signo de Ligeau-Pavía consiste en una tortuosidad de las arteriolas paramaculares.

El signo de la omega de Bonnet consiste en la presencia de un bucle arteriolar que semeja una omega.

2. Estrechamiento arteriolar

Sólo se considera patológico una alteración en el calibre de una extensión mayor a ½ diámetro papilar.

La disminución en el calibre arterial puede ser generalizada y sectorial. La disminución generalizada se observa en el fondo senil, en la hipertensión (a veces el primer signo de preeclamsia es una estrechez arteriolar generalizada), en la obstrucción de la arteria central de la retina y en determinados estados tóxicos como la ambliopía por quinina.

La estrechez arteriolar sectorial se observa con frecuencia en la hipertensión. El aspecto es muy característico pues los vasos presentan zonas de diámetro disminuido que alternan con otras zonas de tamaño normal.

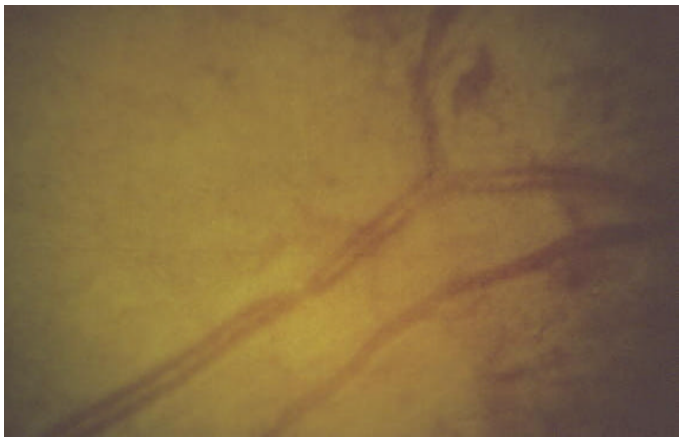

Figura 4- 1 Estrechez arteriolar segmentaria

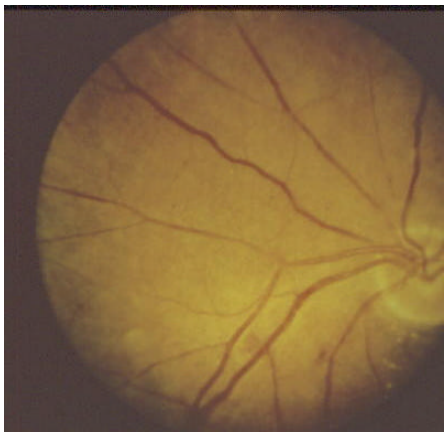

Figura 4- 2 Estrechez arteriolar generalizada

© Oftalmología para Médicos de Familia; Manuel Diego Valdearenas Martín, Almería Agosto 2000

3. Arteriolas en hilo de cobre y plata

Ambos casos se observan en la hipertensión con enfermedad vascular. El aspecto es característico: las arteriolas en hilo de cobre son tortuosas y de color normal pero con un reflejo parietal muy aumentado que les da ese aspecto de cobre; las arteriolas en hilo de plata son más estrechas y el reflejo parietal es blanquecino por lo que oculta la columna sanguínea.

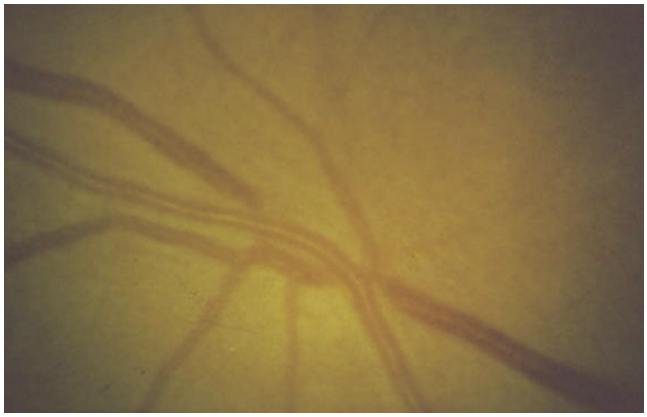

Figura 4- 3 Arteriolas en hilo de cobre

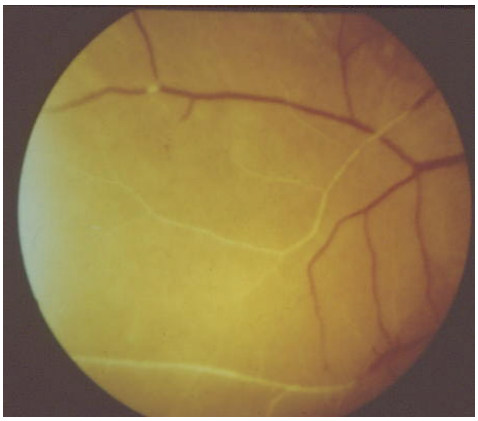

Figura 4- 4 Arteriolas en hilo de plata

4. Envainamiento arterial

Consiste en la presencia de unas líneas blancas que enmarcan las arteriolas. Habitualmente es un fenómeno sectorial y es debido a una pérdida discreta de transparencia de la pared arterial. Si la pérdida fuera muy intensa se verían arteriolas en hilo de plata. Sin embargo no debe olvidarse que existen otras patologías retinianas diferentes a la hipertensión en las que esta anomalía es un dato característico (vasculitis...).

© Oftalmología para Médicos de Familia; Manuel Diego Valdearenas Martín, Almería Agosto 2000

Alteraciones en los cruces arteriovenosos

En condiciones normales cuando una arteriola cruza una vena no se observa ninguna anomalía en el curso de esta última ni en su coloración. La columna sanguínea venosa no se ve interrumpida. Lo habitual es que las arteriolas crucen sobre las venas, pero en el 30% de las personas son las venas las que están superficiales a las arteriolas y en estos casos la interpretación de las anomalías en los cruces es más difícil.

En estados patológicos se aprecian dos anomalías en los cruces:

El signo de Gunn, consiste en una interrupción aparente de la columna venosa. Puede gradarse de I a IV según la intensidad de dicha interrupción.

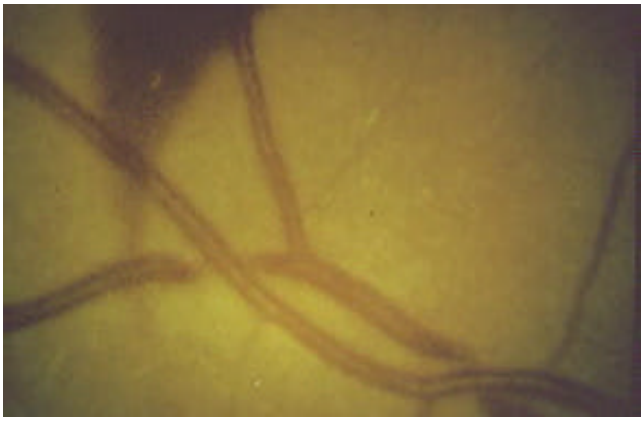

Figura 4- 5 Signo de Gunn

El signo de Salus, consiste en una deflexión lateral o vertical de la vena al ser cruzada por la arteriola, con lo que aquella adopta la forma de bayoneta. También puede gradarse de I a IV según la intensidad de dicha deflexión.

Los cambios en los cruces arteriovenosos y la estrechez arteriolar se consideran signos mayores, los demás menores.

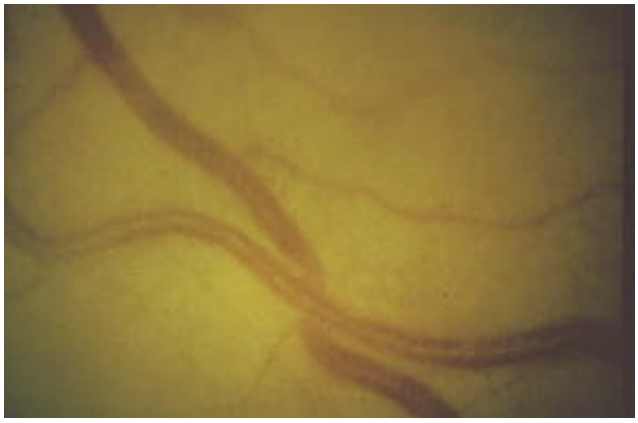

Figura 4- 6 Signo de Salus

© Oftalmología para Médicos de Familia; Manuel Diego Valdearenas Martín, Almería Agosto 2000

Cambios en las venas retinianas

Aunque menos importantes que los arteriales no debe desdeñarse su catalogación. Los más importantes son:

Cambios en el calibre: Al contrario que las arterias el cambio más habitual es la dilatación.

Envainamiento: Puede ser debido a fleboesclerosis, flebitis o infiltración de elementos sanguíneos y pigmento.

Tortuosidad: El signo de Wist consiste en una tortuosidad de las venas paramaculares y se observa en la hipertensión y vasoesclerosis.

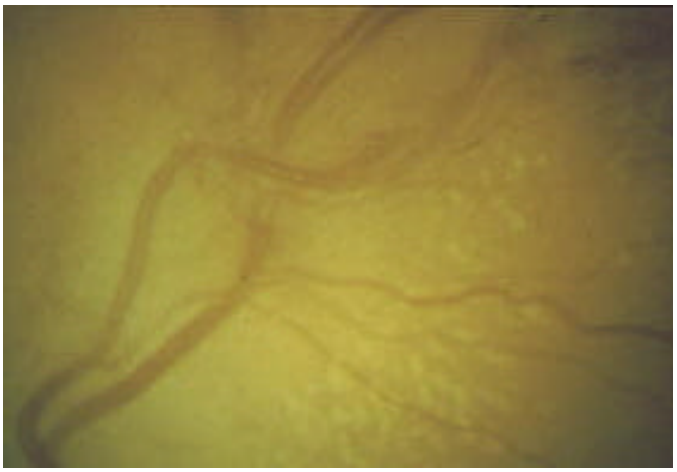

Figura 4- 7 Signo pretrombótico de Bonet

© Oftalmología para Médicos de Familia; Manuel Diego Valdearenas Martín, Almería Agosto 2000

Signos asociados a déficit de irrigación retiniana

1. Aneurismas

Son dilataciones del árbol vascular. Pueden aparecer en las arteriolas y las vénulas, pero lo más habitual es que se originen en los capilares (microaneurismas). Su aspecto es el de pequeñas manchas rojizas, redondeadas y muy bien delimitadas. Existe una alteración de la barrera hemato-retiniana a su nivel, por lo que a través de sus paredes escapan fluidos sanguíneos. Suelen coexistir con otras lesiones que reflejan una profunda alteración en la vascularización de la retina.

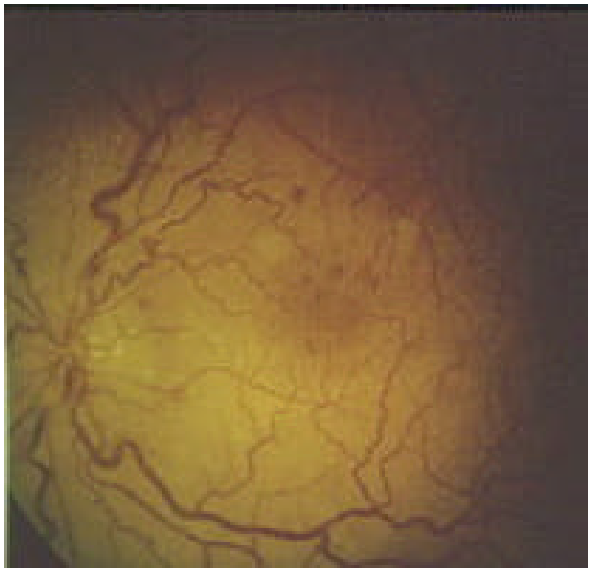

Figura 4- 8 Microaneurismas

2. Hemorragias

Las hemorragias en la retina se producen por dos mecanismos: diapédesis a través del endotelio capilar o rotura de los vasos. En el primer caso existe una alteración endotelial debida a hipoxia y las hemorragias suelen ser pequeñas. La rotura vascular suele deberse a la existencia de neovasos, los cuales son muy frágiles.

El aspecto es variable, dependiendo de la profundidad en que se encuentren en la retina y su extensión:

- ***Hemorragias retinianas superficiales***. Son pequeñas, de aspecto estriado y bordes como serrados ("en llama"). Su color es más vivo que las profundas. Se localizan en la capa de fibras nerviosas o muy cerca de ella y por lo tanto ocultan las vasos retinianos que pudieran existir a su nivel.

© Oftalmología para Médicos de Familia; Manuel Diego Valdearenas Martín, Almería Agosto 2000

- ***Hemorragias retinianas profundas***. Son pequeñas, redondeadas y bordes muy nítidos. Clásicamente se describen como "picaduras de pulga". Se localizan en la capa granular externa y por tanto no ocultan los vasos retinianos.

- ***Hemorragia subhialoidea***. Suele ser una hemorragia grande, habitualmente en el polo posterior. Sus bordes son precisos y al coagular puede formarse un nivel. Se localiza bajo la membrana hialoidea (esta membrana "rodea al vitreo") y la retina.

- ***Manchas de Roth***. Aunque no son típicas de las enfermedades que estudiamos no está de más conocer que estas manchas se aprecian en la retinitis séptica y en las leucemias. Se trata de hemorragias superficiales con el centro blanco.

Figura 4- 9 Hemorragia preretiniana

Figura 4- 10 Manchas de Roth (leucemia)

Figura 4- 11 Hemorragias en llama (hipertensión arterial)

3. Exudados

Los exudados son manchas blanquecinas que aparecen en la retina. Esta definición es muy amplia y claro está, no todas las manchas blancas que se pueden observar en el fondo de ojo son exudados. Pueden ser de dos tipos, que se diferencian tanto por su aspecto como por su patogenia:

- ***Exudados duros***. Son unas manchas blanco-amarillentas, en general pequeñas, redondeadas y de bordes irregulares. Se localizan en la capa plexiforme externa de la retina, por lo que no interrumpen la visión de los vasos retinianos. Suelen ser numerosos y tienden a agruparse en forma de anillo (circinatos) o estrella macular. Se corresponden a acúmulos de lípidos.

- ***Exudados algodonosos***. Son unas manchas blanquecinas, más grandes que los exudados duros y de aspecto esponjoso. Son menos numerosos y no tienden a coalescer. Se deben a zonas de isquemia retiniana.

© Oftalmología para Médicos de Familia; Manuel Diego Valdearenas Martín, Almería Agosto 2000

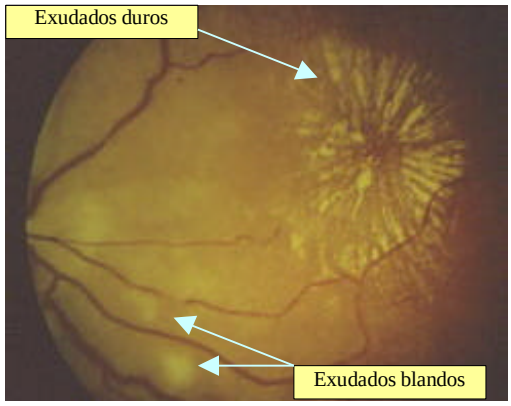

Figura 4- 12 Exudados duros (estrella macular) y blandos

4. Papiledema

Suele comenzar en el borde nasal de la papila, no forma "un hongo" sino que tiende a difundirse por la retina peripapilar.

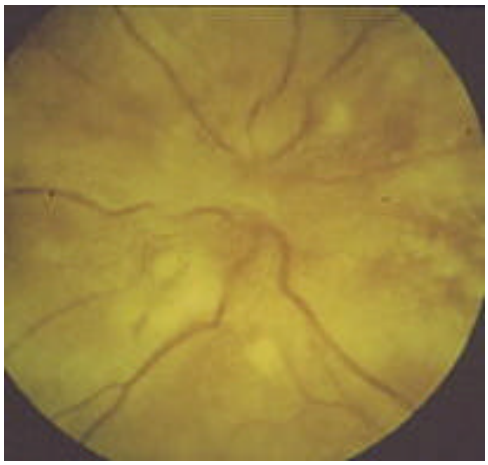

Figura 4- 13 Papiledema

5. Neovascularización

Se define como la aparición de vasos anómalos en la retina en respuesta a una isquemia retiniana. Esta definición excluye las anomalías congénitas. Tienen un aspecto delicado, un curso tortuoso y forman pequeñas arcadas. A su nivel la barrera hemato-retiniana está alterada. Su aparición está relacionada con la liberación de sustancias "vaso-proliferativas" por zonas de retina isquémica. Según su localización se clasifican en intraretinianos, preretinianos, intravítreos y epipapilares.

© Oftalmología para Médicos de Familia; Manuel Diego Valdearenas Martín, Almería Agosto 2000

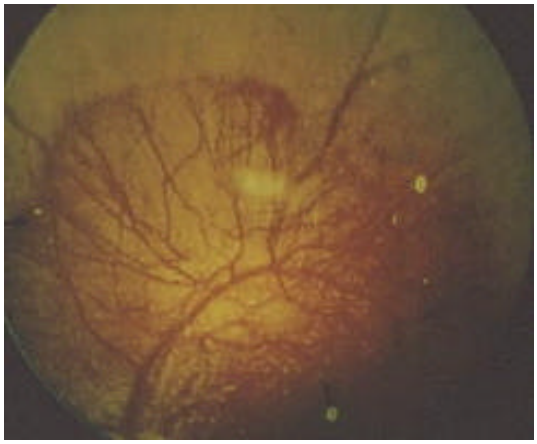

Figura 4- 14 Neovascularización

6. Desprendimiento de retina

En estas enfermedades puede observarse un desprendimiento de retina exudativo (hipertensión) o por tracción vítreo-retiniana (diabetes).

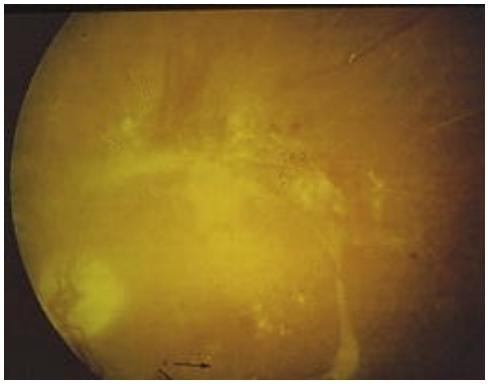

Figura 4- 15 Desprendimiento de retina traccional

© Oftalmología para Médicos de Familia; Manuel Diego Valdearenas Martín, Almería Agosto 2000

Arteriosclerosis e hipertensión

La arteriosclerosis y la hipertensión son dos enfermedades que suelen ir unidas, aunque no siempre. Es más la arteriosclerosis influye en la tensión arterial y ésta puede llevar a cambios estructurales en el árbol vascular.

Se estudiará:

1. Arteriosclerosis
   - Arteriosclerosis involutiva.
   - Aterosclerosis.
2. Hipertensión
   - Hipertensión sin esclerosis.
   - Hipertensión con esclerosis involutiva.
   - Hipertensión con esclerosis arteriolar.
   - Hipertensión maligna.

Arteriosclerosis

Nos encontramos ante tres circunstancias bien diferenciadas:

1) La arteriosclerosis involutiva, fenómeno senil, generalizado, por lo tanto afecta a todo el árbol vascular y cuya primera lesión se localiza en la capa muscular de los vasos.

2) Aterosclerosis, caracterizada por un acúmulo de lípidos en la íntima vascular y asociada, al contrario que la arteriosclerosis involutiva, a una alteración mayor o menor del aporte sanguíneo.

3) Esclerosis arteriolar, en este caso se trata de una alteración vascular, arteriosclerosis, secundaria a la hipertensión arterial.

1. Arteriosclerosis involutiva (Allbut)

Se denomina así a una degeneración del sistema vascular (hialina y fibrosa de la capa muscular), universal, debida al envejecimiento e independiente de la tensión arterial, aunque puede complicarse con hipertensión. Se aprecia a partir de los 50-60 años.

Afecta a los vasos retinianos, pero no causa un cuadro patológico marcado si la tensión arterial permanece normal. La afectación retiniana es más tardía y menos intensa que en otros órganos.

© Oftalmología para Médicos de Familia; Manuel Diego Valdearenas Martín, Almería Agosto 2000

Fisopatológicamente se aprecia una disminución de la elasticidad vascular que conlleva a un mayor trabajo cardiaco y a hipertensión arterial. La hipertensión provoca una esclerosis arteriolar y un aumento de la fragilidad capilar, así como un calcificación de la capa media arterial (Mönckeberg) y una afectación de la íntima. Esta última provoca isquemia tisular.

A nivel retiniano se aprecian dos signos típicos:

1) Una pérdida de la transparencia arteriolar, más visible en los cruces arteriovenosos;

2) Un estrechamiento difuso y una rectificación del curso de las arteriolas (las ramificaciones de las arteriolas son más agudas).

Pueden afectarse las vénulas pero a nivel del disco óptico y en los cruces A-V.

2. Aterosclerosis

Se denomina así al acúmulo de lípidos en la íntima vascular. Se ve agravada por la existencia de hipertensión.

La afectación ocular es muy rara pues ya hemos visto que en la retina existen arteriolas y vénulas (hasta la lamina cribosa del disco óptico son arterias y venas). A nivel del disco óptico puede observarse un defecto columnar o un envainamiento blanquecino.

© Oftalmología para Médicos de Familia; Manuel Diego Valdearenas Martín, Almería Agosto 2000

Hipertensión

La clasificaremos en 4 grupos:

- Hipertensión sin esclerosis
- Hipertensión con esclerosis involutiva
- Hipertensión con esclerosis arteriolar
- Hipertensión maligna

1. Hipertensión sin esclerosis

A nivel ocular se observan pocos signos, incluso ninguno, sobre todo si es transitoria y el sistema vascular es joven.

A veces puede observarse:

- Constricción arteriolar generalizada (palidez, rectificación y unas divisiones en ángulo más recto) y excepcionalmente focal. Estos signos se observan sobre todo en la 2-3 división de los vasos.
- En los cruces las venas presentan su cabo distal congestionado y el proximal con el reflejo parietal disminuido.
- No suelen observarse hemorragias.

Si la hipertensión permanece lo suficiente los cambios vasculares pueden ser permanentes.

2. Hipertensión con esclerosis involutiva

Se observa en individuos con arteriosclerosis involutiva (y por lo tanto mayores de 50 años). Los signos oftalmoscópicos son evidentes, pero difíciles de diferenciar del cuadro puro de arteriosclerosis no complicada.

El cuadro inicial se caracteriza por:

- Predominio de los signos de fibrosis vascular: las zonas con fibrosis se dilatan (y el vaso es más oscuro y tortuoso), mientras que las zonas sin fibrosis se contraen (y el vaso es más pálido, se rectifica y la columna sanguínea es más estrecha).
- Estrechamiento y rectificación arteriolar.
- Venas con signos de congestión, es decir con un aumento del calibre y de su tortuosidad.

El cuadro ya instaurado se caracteriza por los signos anteriores, a los que se suman un aumento más acentuado de la tortuosidad y estrechez arteriolar, la posible existencia de envainamiento arteriolar y alteraciones en los cruces arteriovenosos.

En estadios avanzados se asocian signos de anoxia tisular. Esto ocurre si la hipertensión continua, si se provoca una hipotensión terapéutica excesiva e incluso si el enfermo pasa de una vida

© Oftalmología para Médicos de Familia; Manuel Diego Valdearenas Martín, Almería Agosto 2000

activa a sedentaria. A nivel retiniano se observan la aparición de exudados duros y hemorragias (retinopatía arteriosclerótica). No aparece edema retiniano.

Figura 4- 16 Hipertensión arterial

3. Hipertensión con esclerosis arteriolar

En este caso nos encontramos frente a un proceso hipertensivo persistente en un individuo cuyos vasos son jóvenes, es decir sin esclerosis involutiva. Los vasos reaccionan con un proceso compensatorio de esclerosis arteriolar. Está relacionado con el nivel de tensión diastólica.

El fondo de ojo se afecta con gran frecuencia y refleja el estado de otros órganos. Sin embargo su normalidad no significa que no existan alteraciones a nivel sistémico.

Inicialmente el cuadro se caracteriza por una esclerosis avanzada sin cambios vasculares seniles y sin alteración del disco óptico. Es decir las arteriolas están tortuosas, sus ramas terminales estrechadas, las venas

congestivas y sinuosas, existen alteraciones en los cruces A-V y constricciones localizadas.

El cuadro de retinopatía se caracteriza por la existencia de edema retiniano (localizado frecuentemente en los bordes del disco óptico, a cuyo nivel produce un estriación grisácea peripapilar), hemorragias en llama cerca de los grandes vasos y el disco óptico, exudados algodonosos cerca del disco y los vasos, y exudados duros si el proceso es muy crónico (pueden formar una estrella macular).

Si la tensión se controla adecuadamente el cuadro remite en varios meses dejando una leve pigmentación en la zonas más lesionadas.

© Oftalmología para Médicos de Familia; Manuel Diego Valdearenas Martín, Almería Agosto 2000

4. Hipertensión maligna

Se denomina así al cuadro clínico que aparece en enfermos con arterias jóvenes y por tanto no protegidas por la fibrosis, como consecuencia de una hipertensión severa y rápidamente progresiva. Se observa si la tensión diastólica se encuentra entre 140-160 o más.

Se observa mas habitualmente en enfermos seniles (unos 70 años) con arterias jóvenes. Es raro observarla en enfermos menores de 55 años. Se asocia a nefroesclerosis. La hipertensión puede ser esencial o secundaria a síndrome de Cushing, glomerulonefritis aguda, toxemia gravídica, periarteritis nodosa, feocromocitoma...

El cuadro oftalmoscópico se denomina neuroretinopatía hipertensiva y se caracteriza por la existencia de papiledema y edema retiniano difuso. Los vasos sanguíneos se encuentran poco afectados.

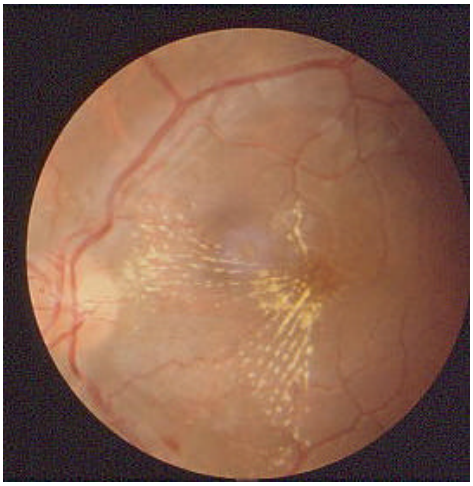

Figura 4- 17 Hipertensión maligna

© Oftalmología para Médicos de Familia; Manuel Diego Valdearenas Martín, Almería Agosto 2000

Diabetes

La diabetes puede definirse como un desorden genético caracterizado primariamente por una alteración no específica del metabolismo de los hidratos de carbono, hiperglucemia en ayunas, y secundariamente por una forma específica de enfermedad vascular, la microangiopatía. Su incidencia es muy alta, el 1,4-2 % de la población, siendo el 50% mayores de 40-50 años.

Se describen cinco tipos nosológicos: IDDM, NIDDM, MODY, asociada a síndromes genéticos y secundaria.

La afectación ocular alcanza a todas las estructuras que conforman el sistema ocular a excepción de la esclera. Se enumerarán:

- Párpados: xantelasma.
- Conjuntiva: variación diurna del diámetro venular, vasoconstricción arteriolar y microaneurismas.
- Motilidad extrínseca: Paresia-parálisis más frecuentes en el III y VI par craneal.
- Órbita: órbito-rino mucormicosis.
- Córnea: Pliegues en descemet.
- Iris: Ectropion uveal, rubeosis iridis, microrubeosis en collarete y vacuolización del epitelio pigmentario.
- Cristalino: Alteraciones dinámicas y catarata.
- Vítreo: Hialitis asteroide.
- Nervio óptico: neuritis óptica (rara) y atrofia óptica con sordera (en IDDM).
- Retina: Lipemia retinalis y retinopatía.

Este capítulo queda dividido en los siguientes apartados:

1. Incidencia de la afectación retiniana
2. Patogenia y clasificación
3. Clínica
    - Visión
    - Polo anterior
    - Tensión ocular
4. Fondo de ojo
    - RD preoftalmoscópica
    - RD simple
    - RD proliferante
5. Diagnóstico
6. Seguimiento del paciente diabético

© Oftalmología para Médicos de Familia; Manuel Diego Valdearenas Martín, Almería Agosto 2000

Incidencia de la afectación retiniana

La incidencia de la afectación retiniana ha variado mucho en los últimos años. Existe un aumento de su prevalencia y así está presente en el 50 % de los diabéticos. Este aumento es debido a una mayor esperanza de vida y a que su aparición depende de varios factores como la edad de comienzo de la diabetes, los años de evolución, el control de la glucemia, la habilidad para descubrir lesiones retinianas precoces y la existencia de algunas circunstancias que facilitan o retrasan la aparición de la retinopatía (la oclusión parcial de las arterias carótidas, la tensión ocular elevada y la miopía protegen frente al desarrollo de retinopatía; en cambio el embarazo favorece su aparición).

Patogenia

La patogenia es compleja y no conocida completamente. En el siguiente esquema se resumen los conceptos principales.

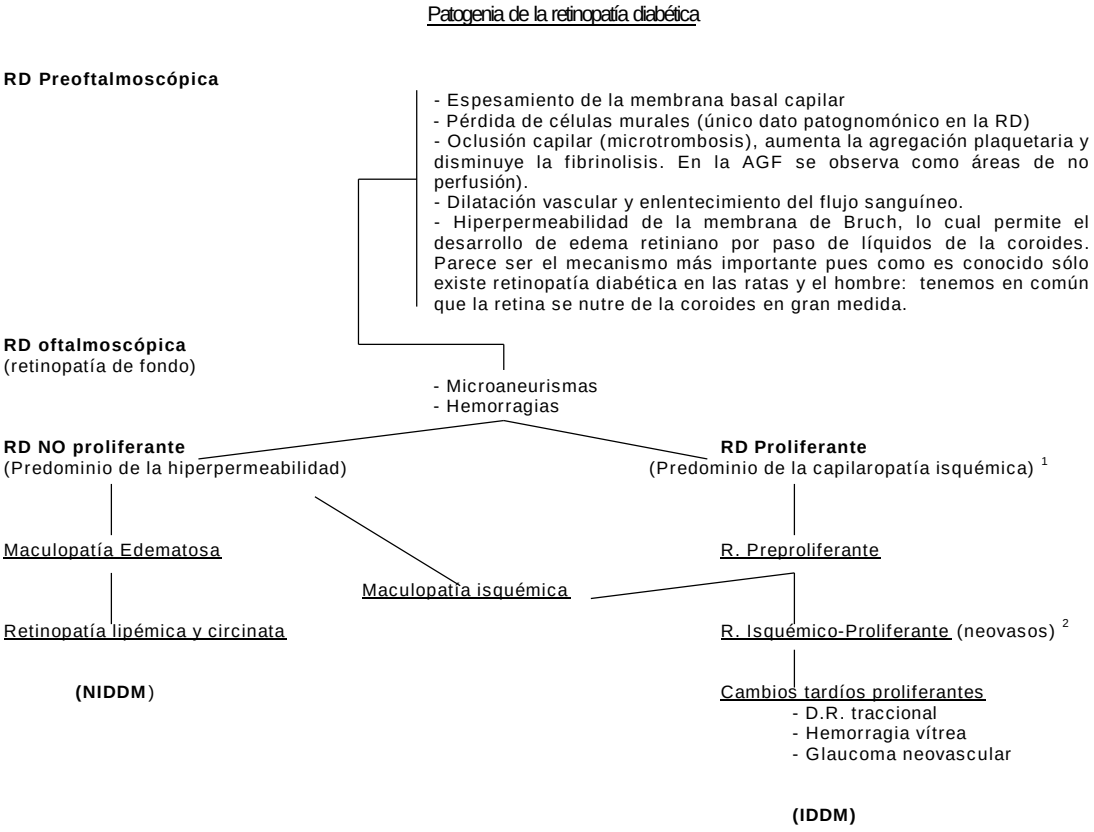

1. Oclusión capilar, exudados algodonosos, arrosariamiento venoso y microanomalías intraretinianas.
2. Isquemia retiniana mayor en periferia. Neovascularización proporcional al área de isquemia.

© Oftalmología para Médicos de Familia; Manuel Diego Valdearenas Martín, Almería Agosto 2000

Clínica visual

La clínica visual es muy amplia y por tanto se tendrán en cuenta los datos más relevantes.

1. Visión

La pérdida de agudeza visual es un síntoma cuya constatación es fundamental en los diabéticos. Está relacionado con la existencia de edema macular y/o maculopatía isquémica (ruptura de la red capilar perifoveal: si es mayor al 50% el pronóstico visual es muy malo). Deben tenerse en cuenta los siguientes hechos: una RD inicial puede producir una grave alteración visual; una RD proliferante puede no alterar la agudeza visual si la mácula no está afectada; los cambios en la agudeza visual pueden ser fluctuantes.

Existe una discromatopsia adquirida incluso ya en el estadio de RD preoftalmoscópica. Se observa en el 80% de los enfermos con RD no proliferante y en el 90% de los que presentan RD proliferante. En el 19% de los casos consiste en una tritanopia, eje azul-amarillo, y en el 50% no existe un eje definido. La consecuencia práctica de esta anomalía es que ¡pueden interpretar erróneamente los test colorimétricos para determinar la glucosa!.

2. Polo anterior

- Catarata.
- Microrubeosis. La existencia de microvasos en el collarete del iris es signo de proliferación retiniana en ese ojo.
- Rubeosis iris. Consiste en la existencia de vasos visibles en la superficie del iris.

3. Tensión ocular

El glaucoma de ángulo abierto es más frecuente en diabéticos y además existe una correlación entre la tensión ocular y el grado de RD.

© Oftalmología para Médicos de Familia; Manuel Diego Valdearenas Martín, Almería Agosto 2000

Fondo de ojo

1. Retinopatía diabética preoftalmoscópica

En este estadio no existen alteraciones observables con el oftalmoscopio, no obstante se aprecian dos signos muy difíciles de valorar: 1) la dilatación y turgencia de los grandes vasos, con una relación A/V de 2:4 y 2) una distensión de las venas paramaculares.

2. Retinopatía diabética Simple

El cuadro es muy abigarrado. Es mejor estudiar las lesiones que aparecen, si bien teniendo en cuenta que no tienen porqué ser consecutivas.

- Microaneurismas. Constituye un signo inequívoco de RD. Se localizan con más frecuencia en polo posterior. Son esféricos o sesiles, pero nunca fusiformes. Son dilataciones de los capilares venosos y excepcionalmente de los capilares arteriales. Evolucionan hacia la trombosis e hialinización de sus paredes, por lo que desaparecen en un año. (lo malo es que aparecen en otros sitios). Se diferencian de las hemorragias puntiformes por AGF.

- Hemorragias. Suelen seguir a la aparición de los microaneurismas. Son típicamente redondeadas pues se localizan en el plexo capilar profundo. Evolucionan desapareciendo en unas 6-8 semanas, pero aparecen otras... Pueden confluir y si rompen la membrana limitante interna provocar una hemorragia vítrea.

- Edema retiniano. Se localiza en el polo posterior, aunque puede ser difuso. Es la causa más frecuente de pérdida visual en enfermos con NIDDM. Provoca dos complicaciones irreversibles en cuanto a recuperación de la agudeza visual: el edema macular quístico y la RD circinata o lipémica.

- Microinfartos. Son infrecuentes. Se deben a una oclusión de las arteriolas precapilares del plexo superficial. No suele ser mayor a un diámetro de disco.

- Exudados duros (degeneración cerosa). Es debido a una necrosis de elementos celulares. Los lípidos son fagocitados por la microglía. Se localizan en la capa plexiforme externa, y afectan fundamentalmente al polo posterior. Tienen un aspecto amarillento. Tienen tendencia a agruparse formando una estrella macular o un lesión circinata (en anillo). Las alteraciones vasculares se encuentran en el centro del anillo.

© Oftalmología para Médicos de Familia; Manuel Diego Valdearenas Martín, Almería Agosto 2000

- Vítreo. Se produce una degeneración precoz y su desprendimiento.

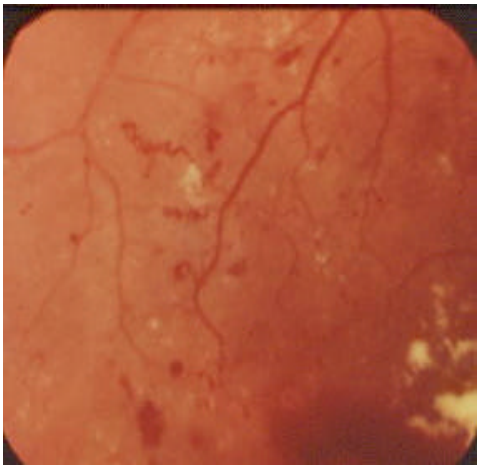

Figura 4- 18 Retinopatía diabética simple

Figura 4- 19 Maculopatía diabética

3. Retinopatía diabética proliferante

La retinopatía proliferante es muy típica de la diabetes, pero no exclusiva de ella. Se caracteriza por neovascularización, fibrosis, desprendimiento de vítreo y tracciones retinianas. La proliferación puede ser:

- Proliferación intraretiniana. Se observan neovasos delgados que están formados sólo por células endoteliales y membrana basal. Se originan en la retina y a veces en la coroides. Se localizan en áreas de capilares no funcionantes. Al principio tienen el aspecto de delicadas hemorragias superficiales. Tienden a invadir y sobrepasar la membrana limitante interna.

- Proliferación preretiniana. Su desarrollo se divide en tres estadios:

1) La proliferación neovascular se adhiere a la hialoides posterior. Si hubo desprendimiento de vitreo se produce en las zonas que quedaron adheridas.

2) Contracción del vítreo con arrastre de los neovasos hacia delante y desprendimiento de retina traccional.

3) Remisión de la retinopatía al ser el desprendimiento de retina completo.

© Oftalmología para Médicos de Familia; Manuel Diego Valdearenas Martín, Almería Agosto 2000

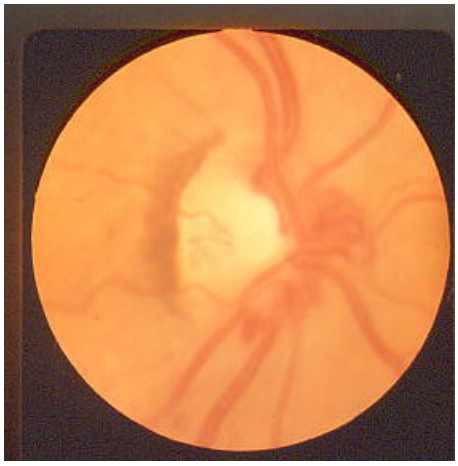

Figura 4- 20 Proliferación neovascular epipapilar

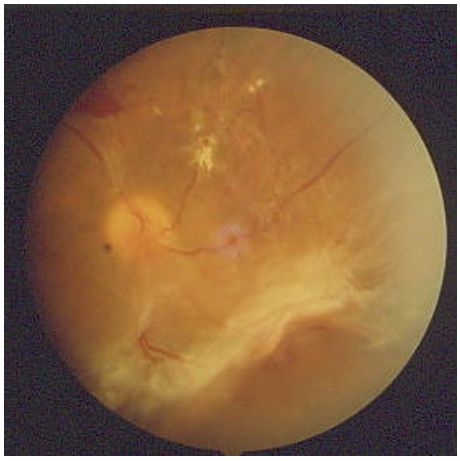

Figura 4- 21 RD proliferante glial

Diagnóstico

Para el diagnóstico de la RD es suficiente la oftalmoscopia. Para su tratamiento es preciso realizar una angiografía fluoresceínica. La AGF es la exploración "princeps" en estos enfermos. Se valoran los siguientes parámetros, los cuales son fundamentales para el tratamiento:

- Intensidad y duración del edema macular.
- Graduación de la ruptura vascular perifoveal.
- Graduación de la isquemia.
- Tipos de neoformaciones.

Pronóstico visual

En la retinopatía diabética proliferante el riego de pérdida visual es muy alto: el 25% de los enfermos tendrán una agudeza visual menor a 0,05 en dos años (es decir estarán ciegos legalmente). La existencia de tres o más factores de los siguientes indica un riesgo alto: neovasos, hemorragia vítrea, neovasos papilares, progresión rápida de las lesiones, DR traccional y el origen coroideo de los neovasos.

La maculopatía tiene un pronóstico malo sobre todo si el edema macular se encuentra en estadio II-III, existen exudados duros foveolares o la red perifoveal está rota en más del 50% de su extensión.

© Oftalmología para Médicos de Familia; Manuel Diego Valdearenas Martín, Almería Agosto 2000

Tratamiento

El tratamiento general es importante. El control de la glucemia es preventivo: cuando existe retinopatía el control de la glucemia casi no influye en el curso de aquella. Pueden usarse anticoagulantes.

La fotocoagulación es el tratamiento de elección. Por parte del médico de familia es muy importante que le haga comprender este hecho al enfermo. El único tratamiento que existe actualmente es el tratamiento con láser argón. Habitualmente los enfermos llegan al oftalmólogo en un estado deplorable. Se comienza el tratamiento láser y a pesar de ello la enfermedad sigue su curso y el enfermo se queda ciego. Alguien es el culpable y en nuestro medio se lleva la mala fama el "rayo láser". Los vecinos diabéticos ya no querrán que se les trate así. Quizás la forma más sencilla de que comprendan las circunstancias es indicarles que, a pesar del tratamiento con láser, en ocasiones no logra controlarse la enfermedad. Para su información comentaré que, tal como llegan los enfermos, suelen ser necesarias de 3 a 5 sesiones para cada ojo.

Las complicaciones tardías, desprendimiento de retina, proliferación glial, hemorragia vítrea... se tratan quirúrgicamente mediante vitrectomía.

Seguimiento del paciente diabético

1. Exploración inicial
   - Diabetes de inicio en menores de 30 años: a los 5 años del diagnóstico.
   - Diabetes de inicio en mayores de 30 años: en el momento del diagnóstico.
   - Embarazo: en el primer trimestre.

2. Exploraciones siguientes
   - Si no existen signos de retinopatía: anualmente.
   - En la RD inicial tipo I anualmente, tipo II cada 6 meses.
   - En la RD simple: cada 6 meses.
   - En la RD proliferante: cada 3 meses.

© Oftalmología para Médicos de Familia; Manuel Diego Valdearenas Martín, Almería Agosto 2000